REVUE DE CHIRURGIE

PARAISSANT TOUS LES MOIS

DIRECTEURS : MM.

F. TERRIER
Professeur de clinique chirurgicale
à la Faculté de médecine de Paris,
Chirurgien de l'hôpital Bichat,
Membre de l'Académie de médecine.

A. PONCET
Professeur de clinique chirurgicale
à la Faculté de médecine de Lyon,
Chirurgien en chef des Hospices de Lyon,
Correspondant de l'Académie de médecine.

P. BERGER
Professeur de clinique chirurgicale
à la Faculté de médecine de Paris,
Chirurgien de l'hôpital Necker,
Membre de l'Académie de médecine.

E. QUÉNU
Professeur agrégé
à la Faculté de médecine de Paris,
Chirurgien de l'hôpital Cochin.

RÉDACTEUR EN CHEF : M. F. Terrier.

VINGT-SIXIÈME ANNÉE. — N° 3. — 10 MARS 1906.

EXTRAIT

LES TUMEURS MIXTES DU SEIN

Par P. LECÈNE

FÉLIX ALCAN, ÉDITEUR
108, BOULEVARD SAINT-GERMAIN, 108
PARIS, 6e

1906

SOCIÉTÉ DES EAUX MINÉRALES NATURELLES du VERNET

près VALS (Ardèche). — 2, RUE DE LA BOURSE, PARIS

Analyse du 15 décembre 1872 faite par M. O. de Montgolfier (Labor. du Collège de France). *Température 12° centigrades.*		Analyse du 12 novembre 1904 faite par nos soins dans notre laboratoire. *Température 12° centigrades.*	
Gaz acide carbonique libre.	2,5800	Gaz acide carbonique libre.	0,021[illegible]
Bicarbonate de soude.....	0,9993	Bicarbonate de soude.....	[illegible]
— de potasse...	0,1083	— de potasse...	0,1087
— de lithine....	0,0040	— de lithine ...	[illegible]
— de chaux	0,3184	— de chaux.....	[illegible]
— de magnésie.	0,1573	— de magnésie.	0,157[illegible]
Protoxyde de fer.....	0,0089	Protoxyde de fer.....	[illegible]
— de manganèse.	Traces	— de manganèse..	Traces
Sulfate de soude (*hydraté*).	0,0136	Sulfate de soude (*hydraté*).	0,0136
Chlorure de sodium.....	0,0097	Chlorure de sodium.....	0,0[illegible]
Arséniate de soude (*hydrate*).....	0,0016	Arséniate de soude (*hydraté*)	0,001[illegible]
Borate de soude.....	Traces	Borate de soude.....	Traces
Silice	0,0555	Silice	0,0560
Alumine.....	Traces	Alumine	Traces
Total de la richesse de la source	4,2566	Total de la richesse de la source	4,3[illegible]24

L'Eau du Vernet est : *La Perle des Eaux de Table,*

La première des Eaux du Vivarais.

L'Eau du Vernet, approuvée par l'Académie de médecine, [illegible]

Goût très agréable

Se boit [illegible]

Ne trouble ni [illegible] ni [illegible]

[illegible] vent que l'Eau du Vernet [illegible] d'une [illegible] prescrivent [illegible] n'est exposé à aucune [illegible]

L'Eau du Vernet [illegible] pompes, [illegible] eaux minérales, [illegible] **deux mois**.

L'Eau du Vernet [illegible] en tenant compte [illegible] règles des [illegible] à la santé [illegible] dont le [illegible] **60 000 bouteilles.**

FÉLIX ALCAN, ÉDITEUR

VIENT DE PARAITRE :

DIX-HUITIÈME CONGRÈS DE CHIRURGIE

Tenu à Paris en Octobre 1905, sous la présidence de M. le Dr CHEVREL

PROCÈS-VERBAUX, MÉMOIRES ET DISCUSSIONS

Publiés sous la direction de **M. le Dr CH. WALTHER,** secrétaire général.

1 fort volume grand in-8 de 1282-LIV pages, avec 348 grav. dans le texte, 30 fr.
(*Franco contre mandat-poste*).

Questions à l'ordre du jour : *De la chirurgie conservatrice dans les traumatismes des membres*, rapport de M. NIMIER, de Paris. — *Chirurgie du cœur*, rapport de M. VILLAR, de Bordeaux. — *Chirurgie réparatrice de la face*, rapport de M. DEPAGE, de Bruxelles. — *Communications sur divers sujets.*

On vend séparément : 1er, 2e, 3e, 5e congrès, chacun, 14 fr. — 4e et 6e, chacun, 16 fr. — 7e, 18 fr. — 8e à 17e, chacun..... 20 fr.
Ces prix des Congrès antérieurs au dix-huitième, sont réduits à 10 fr. pour les Abonnés de la *Revue de Chirurgie.*

Envoi franco, contre mandat-poste.

LES

TUMEURS MIXTES DU SEIN

Par P. LECÈNE

Prosecteur à la Faculté de médecine de Paris.

On peut rencontrer dans la glande mammaire des tumeurs complexes, formées de tissus multiples, des tumeurs mixtes, si l'on veut se servir de cette expression généralement acceptée pour d'autres organes, les glandes salivaires en particulier. Ces tumeurs mixtes du sein sont relativement très rares, surtout en comparaison de la fréquence des tumeurs épithéliales bénignes ou malignes de cet organe. Alors que le cancer du sein est peut-être la plus fréquente des tumeurs malignes observées chez la femme, et que l'adéno-fibrome est d'observation courante, il n'existe guère qu'une vingtaine d'observations authentiques de tumeurs mixtes du sein.

Aussi avons-nous cru intéressant de rapporter ici deux observations nouvelles de ces tumeurs aussi intéressantes qu'exceptionnelles.

Voici tout d'abord nos deux observations :

Observation I. — Une jeune femme de vingt-cinq ans entre à l'hôpital Lariboisière en juin 1902 pour se faire opérer d'une petite tumeur au sein droit. La malade n'a jamais eu d'enfant; et son sein n'a jamais été le siège d'aucune lésion antérieure. La tumeur du volume d'un œuf de pigeon occupe le segment externe de la glande mammaire : indolente, lisse, régulière, cette tumeur est absolument encapsulée, très facile à délimiter d'avec la glande environnante; pas traces d'adhérences à la peau. — Aucune adénopathie axillaire. On fait en conséquence le diagnostic d'adéno-fibrome.

Opération : extirpation de la tumeur avec l'anesthésie locale à la cocaïne. Enucléation facile. — Guérison rapide en huit jours. La malade n'a pas été revue.

La tumeur enlevée a le volume d'un œuf de pigeon; elle est bien encapsulée, recouverte par quelques arborisations vasculaires. A la coupe, on trouve qu'elle est formée par un tissu dur, présentant quelques points bleuâtres, dont l'aspect rappelle celui du cartilage. On n'aperçoit aucune cavité kystique.

Des coupes histologiques comprenant la totalité de la tumeur ont été colorées par différents procédés (hématoxyline-éosine, Van Gieson, bleu de Unna).

A un faible grossissement, l'aspect d'ensemble de la coupe montre que la tumeur est formée par du *tissu conjonctif embryonnaire*, présentant l'aspect habituel de celui que l'on rencontre dans les sarcomes et par plu-

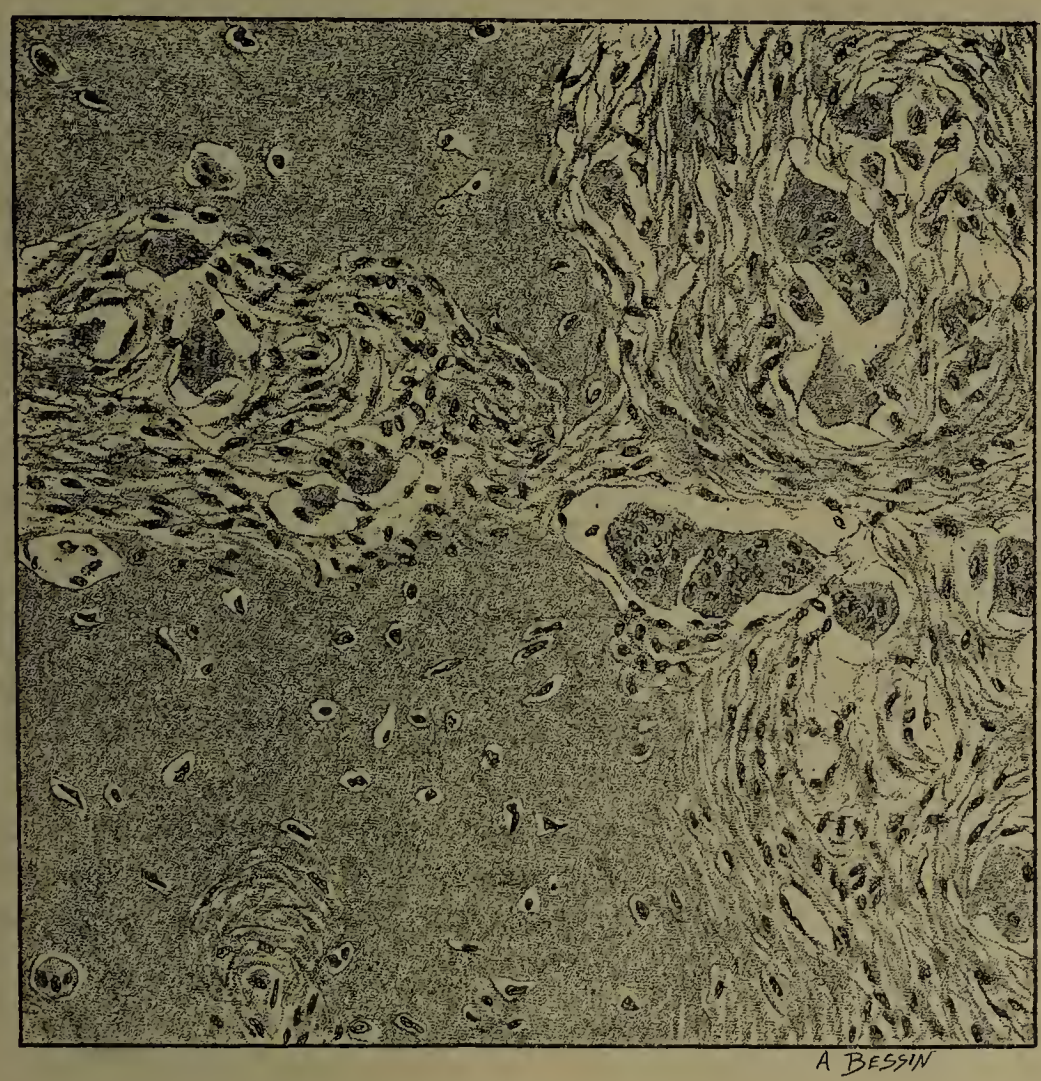

Fig. 1. — Coupe de la tumeur de l'Observation I. — On voit en bas et à gauche un îlot de cartilage hyalin avec des capsules nettes : à droite, tissu conjonctif présentant l'aspect du sarcome avec myéloplaxes nombreux.

sieurs *îlots de cartilage hyalin*, qui se détachent nettement sur le fond de la préparation.

A un plus fort grossissement (v. fig. 1), on voit que le tissu conjonctif est surtout formé de cellules allongées, fusiformes, séparées par de fines fibrilles teintées en rouge par le van Gieson. Au milieu de ce stroma conjonctif bien vascularisé, on aperçoit çà et là de grandes cellules multinucléées, à protoplasma homogène, prenant bien les colorants; ces cellules sont absolument semblables aux *myéloplaxes* que l'on rencontre dans les épulis par exemple. Les îlots de *cartilage hyalin* (v. fig. 1) se continuent avec le stroma conjonctif décrit précédemment; les capsules des cellules cartilagineuses sont très nettes et la substance hyaline du cartilage se colore en bleu foncé par l'hématoxyline, en rouge-violet par le bleu de Unna. On peut assister en certains points à la transformation des cellules

du tissu conjonctif qui entoure les îlots de cartilage, en cellules cartilagineuses : et parfois aussi au milieu d'un bloc de cartilage on aperçoit un axe conjonctif, comme on peut s'en rendre compte à la partie inférieure de la figure 1.

Il s'agit donc ici d'un chondro-sarcome à myéloplaxes développé dans la glande mammaire, mais ne contenant aucun élément glandulaire et parfaitement isolé du reste de la glande. La très grande analogie qui existe entre cette tumeur mammaire et l'un des types fréquents de tumeurs mixtes de la parotide est frappante.

Obs. II[1]. — Une femme de cinquante-quatre ans présentait depuis deux mois, au niveau du sein droit, une tumeur grosse comme un œuf de poule, occupant exactement la partie centrale de la glande mammaire. Cette tumeur, depuis huit jours (juin 1904), avait augmenté de volume : la peau qui la recouvrait était rouge, violacée ; la tumeur ne lui adhérait nullement et il n'existait ni ulcération, ni fistule; la consistance de la tumeur était mollasse; il n'y avait pas de douleurs spontanées et la pression sur le sein était à peine douloureuse. La contraction entravée du grand pectoral montrait l'absence complète d'adhérences de la tumeur à ce muscle ; le mamelon était normal, non rétracté et par la pression il ne s'en écoulait aucun liquide. — Dans l'aisselle correspondante, il existait plusieurs ganglions gros comme des noisettes, durs et indolents. Pas de fièvre.

Fig. 2. — Coupe d'ensemble de la tumeur de l'Observation II. — En haut le revêtement cutané ; en bas le cercle noir indique le point représenté figure 3, à un fort grossissement.

La malade n'a jamais eu d'enfants et n'a jamais souffert de son sein droit avant l'apparition de la tumeur actuelle. — Il y a sept ou huit ans, le sein gauche aurait été le siège d'une tuméfaction, survenue brusquement, sans fièvre ni douleurs et qui disparut rapidement, spontanément. Le diagnostic très hésitant, vue la consistance de la tumeur, fut celui d'*adéno-sarcome* (?), à cause de l'évolution rapide; le cancer n'était pas

1. Nous avons déjà publié cette observation à la Société anatomique, en collaboration avec notre ami J. Petit (de Niort) (*Bullet. Soc. Anat. de Paris*, 1904, p. 698).

vraisemblable, malgré l'existence de quelques ganglions durs. L'opération consista en l'extirpation du sein droit avec curage de l'aisselle. Guérison rapide. La malade n'a pas été revue.

La coupe totale de la tumeur enlevée montre qu'elle est formée par une

Fig. 3. — Le point marqué d'un cercle noir sur la figure 2, vu à un fort grossissement : c'est une véritable papille dermique, recouverte d'un épithélium qui rappelle en tous points la structure de l'épiderme.

masse ramollie qui en occupe le centre et qui est entourée par une coque dure à la coupe. Le mamelon est normal; mais la coque de la tumeur adhère à la peau et au tissu cellulo-graisseux environnant. On ne trouve plus traces de tissu glandulaire normal.

Les coupes histologiques ont été pratiquées de façon à comprendre la peau, la coque de la tumeur et une partie de la masse centrale ramollie. Vue à un très faible grossissement, la coupe totale montre (fig. 2) : en haut le revêtement cutané normal; au-dessous de lui le tissu cellulo-adipeux sous-cutané; puis la coque de la tumeur qui semble formée surtout par du tissu conjonctif; enfin en bas, au contact de la masse centrale nécrosée, on aperçoit des formations épithéliales singulières, difficiles à définir à ce

grossissement. Le point marqué d'un cercle noir sur la figure 2 est particulièrement intéressant.

Vu à un fort grossissement (fig. 3), ce point nous apparaît comme une véritable papille dermique, recouverte *d'un épithélium, qui rappelle en*

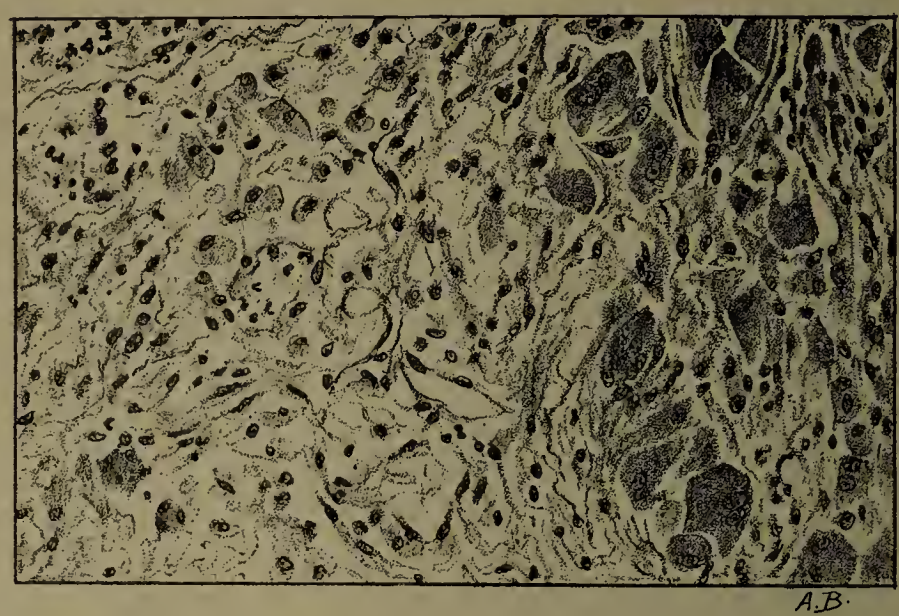

Fig. 4. — Coupe montrant l'aspect de sarcome à myéloplaxes, rencontré dans la plus grande partie de la coque de la tumeur.

tous points l'épiderme. On y voit une couche basale nette, puis des cellules polyédriques, unies par des filaments d'union, et rappelant absolument celles du corps muqueux de Malpighi ; on aperçoit ensuite un stratum gra-

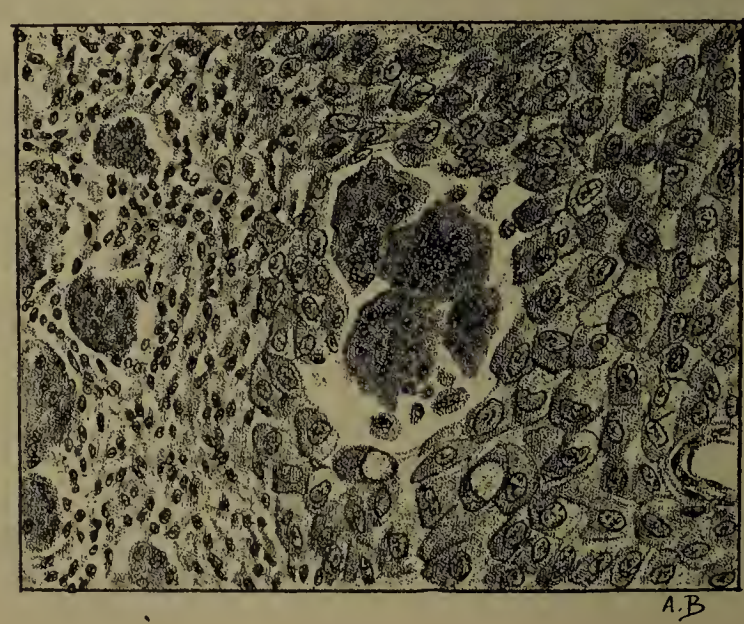

Fig. 5. — Un îlot d'épithélium malpighien, perdu au milieu du stroma conjonctif de la tumeur et contenant plusieurs cellules géantes qui pénètrent au milieu des cellules épithéliales pavimenteuses.

nulosum avec infiltration d'éléidine, absolument caractéristique; plus superficiellement encore une couche cornée épaisse, dont les cellules privées de noyaux se colorent en jaune vif par le van Gieson. Dans le corps muqueux de Malpighi, on aperçoit, à droite, un petit globe corné en miniature. Cette papille dermique recouverte d'épiderme est isolée au milieu

d'un stroma conjonctif présentant tout à fait la *structure d'un sarcome à myéloplaxes* (v. fig. 4). Toute la coque de la tumeur est constituée par ce même stroma conjonctif, représenté figure 4, formé de cellules arrondies ou fusiformes, séparées par de fines fibrilles, bien vascularisé et renfermant en outre de nombreuses cellules multinucléées, comparables aux myéloplaxes des épulis.

Disséminés çà et là dans le tissu conjonctif à structure de sarcome à myéloplaxes, on trouve surtout vers la partie profonde de la tumeur, qui correspond à la zone centrale de nécrose, des amas d'épithélium pavimenteux de type malpighien (v. fig. 5); les cellules épithéliales, à noyaux bien colorés, sont réunies par des *filaments d'union*; et on trouve çà et là des débris *cornés* provenant de l'évolution de ces cellules malpighiennes. Une particularité intéressante, c'est que très souvent, au milieu d'un de ces îlots d'épithélium pavimenteux, on rencontre des cellules multinucléées qui l'infiltrent et rappellent les cellules géantes que l'on trouve assez fréquemment dans les épithéliomas pavimenteux, de la langue en particulier. La masse centrale de la tumeur est formée par des tissus nécrosés, méconnaissables, ne prenant plus les colorants.

En résumé, nous trouvons dans cette tumeur une structure très particulière, pouvant se résumer ainsi : à la périphérie, *tissu conjonctif jeune, présentant les caractères du sarcome à myéloplaxes; vers le centre de la tumeur, quelques îlots d'épithélium pavimenteux de type malpighien et des placards de desquamation cornée; en un point même, une vraie papille dermique recouverte d'épiderme; puis, tout à fait au centre, une masse de tissus nécrosés méconnaissables.*

Un ganglion axillaire, examiné sur de nombreuses coupes, ne présente aucune trace de métastase néoplasique, mais de simples lésions d'inflammation chronique.

Telles sont nos deux observations de tumeurs rares de la glande mammaire; elles ne rentrent dans aucun des cadres de classification des tumeurs de la mamelle actuellement admis par les classiques français. Voyons comment nous pouvons les interpréter.

La tumeur de la première observation rappelle absolument ces tumeurs à tissus multiples (chondromyxosarcomes) que l'on rencontre fréquemment au niveau des glandes salivaires, de la parotide en particulier. Dans notre observation, nous n'avons trouvé aucun élément glandulaire au milieu du stroma purement conjonctif et cartilagineux de la tumeur. C'est donc une tumeur mixte du type conjonctif, composée surtout de tissu conjonctif jeune, en voie de prolifération, contenant des cellules multinucléées analogues aux myéloplaxes et de quelques îlots de cartilage hyalin.

C'est là un type très rare de tumeur de la glande mammaire chez

la femme. Il en existe cependant quelques observations où l'on a trouvé tantôt du sarcome avec nodules cartilagineux, tantôt du tissu cartilagineux et du tissu osseux mêlés (chondrosarcomes, ostéochondrosarcomes). Le tissu conjonctif présentant l'aspect du sarcome prédominait dans la plupart de ces tumeurs et le cartilage et l'os s'y trouvaient seulement disséminés; toujours on pouvait trouver les transitions entre le tissu conjonctif et le cartilage ou l'os. Voici les principales indications.

On trouve dans les vieux auteurs (Bonetus, 1700; Morgagni, 1779; Reil, 1799) des observations de tumeurs cartilagineuses et osseuses de la mamelle chez la femme; malheureusement ces faits sont inutilisables, car on sait la grande ressemblance qui peut exister à l'œil nu entre un fibrome dur et un enchondrome. La première observation authentique appartient à Astley Cooper (1836) : c'est un ostéochondrome du sein rencontré chez une femme. Virchow (*Würzburger Verhandl.*, 1850, Bd. I, p. 137) décrivit un chondro-ostéosarcome chez une chienne. Cet auteur fait remarquer (*Krankh. Geschwülste*, t. I, p. 520) que les tumeurs cartilagineuses et osseuses de la glande mammaire, très rares chez la femme, s'observent *relativement fréquemment chez la chienne*; plus récemment MM. Cornil et Petit (d'Alfort) en ont présenté plusieurs exemples à la Société anatomique de Paris (janvier 1905, *Bulletin de la Soc. Anat.*, p. 19 et suiv.). Il y a là un fait curieux signalé encore récemment par Harvey Cushing (*Bullet. of the Johns Hopkins Hospital*, mars 1905, p. 179), qui rapporte deux observations de tumeurs tératoïdes de la mamelle chez la chienne (ostéo-adénomes, ostéo-carcinomes).

Cruveilhier (*Traité d'Anat. Path. générale*, t. III, 1856, p. 824) décrit un enchondrome du sein qui lui fut donné par Nélaton : l'examen histologique montra l'absence de tout élément glandulaire dans la tumeur. Heurtaux (de Nantes) (*Bullet. Soc. Chirurgie*, Paris, t. IV, p. 1-49) rapporte aussi une observation de tumeur cartilagineuse du sein. Wagner examina un carcinome du sein combiné avec un enchondrome (*Archiv für Heilkunde*, t. II, p. 275). En 1881, Stilling (*Deutsch Zeitschrift für Chir.*, 1881, Bd XV) rapporte trois cas d'ostéosarcome de la glande mammaire chez la femme. Il trouva dans ces tumeurs du tissu ostéoïde ou du cartilage. Bowlby (*Trans. of the Path. Soc. of London*, vol. XXXIII, p. 306) décrit une pièce de sarcome du sein chez la femme remarquable par l'existence d'infiltration cartilagineuse, disséminée au milieu de la trame du sarcome. Von Hacker (*Arch. f. Klin. Chir.*, 1882, Bd XXVII, p. 614) rapporte une observation de tumeur du sein chez la femme où l'on

trouvait combinés du cartilage, du tissu osseux, et du carcinome; on voyait dans cette tumeur toutes les transitions entre le tissu conjonctif et le cartilage qui en certains points s'ossifiait. Durham (*British Medical Journal*, 1883, t. II, p. 1019) rapporte un fait de chondro-ostéo-sarcome de la glande mammaire; la tumeur était bien encapsulée au milieu du tissu glandulaire. Leser (*Ziegler's Beiträge*, 1888, Bd II) décrit un ostéo-chondrome de la mamelle, qui était aussi parfaitement encapsulé et distinct du reste de la glande. Coën (1891, *Bolletino delle sc. med. Bologna*) rapporte avec détails une observation de chondro-ostéo-carcinome du sein, observé chez une femme; la tumeur contenait de nombreuses trabécules osseuses bien formées avec canaux de Havers et des îlots de cartilage hyalin. Happel (*Beitr. z. Klin. Chir.*, Bd XIV) cite une observation de chondro-sarcome de la mamelle : la tumeur était formée par du tissu conjonctif présentant l'aspect du sarcome et contenait en outre de nombreux îlots de cartilage hyalin.

St. Arnold (*Virchows' Archiv*, Bd CXLVIII, p. 449) rapporte avec détails un fait de chondro-ostéo-sarcome de la glande mammaire. Le tissu sarcomateux, parsemé de cellules géantes, prédominait : on trouvait en outre des îlots de cartilage en continuité avec le stroma conjonctif et des travées osseuses avec ostéoblastes très nets. L'auteur pense qu'il s'agit là d'une ectopie embryonnaire intra-mammaire de tissus squelettogènes et non d'une métaplasie du tissu conjonctif. Borst (*Geschwulstlehre*, 1902, Bd II, p. 882) signale aussi un cas personnel inédit de chondro-sarcome du sein.

Les faits que nous venons de rapporter peuvent être classés en deux catégories : tantôt la tumeur n'est formée que par du tissu sarcomateux, présentant en certains points du tissu osseux ou du cartilage hyalin; tantôt au contraire les tissus cartilagineux et osseux se sont développés dans la trame d'un carcinome glandulaire de la mamelle.

Pour nous, il n'y a pas de différence essentielle entre ces deux catégories de faits : tout l'intérêt de la question est en effet *dans l'explication à donner de la présence du tissu cartilagineux ou osseux dans la glande mammaire*; que ces tissus anormaux soient isolés dans la glande ou qu'ils soient mêlés à des éléments glandulaires, cela importe peu.

Deux explications ont été proposées : suivant la première, encore adoptée par MM. Cornil et Petit, il ne faut voir dans la présence du tissu osseux ou cartilagineux dans une tumeur du sein qu'un exemple de *métaplasie* : le tissu conjonctif peut donner du tissu cartilagineux et du tissu osseux sous l'influence d'un processus

d'irritation chronique, d'ailleurs très obscur (?). Cette explication ne nous satisfait point : partisan convaincu de la spécificité cellulaire, nous ne croyons pas qu'un tissu conjonctif qui donne du cartilage ou de l'os *soit du tissu conjonctif banal : seul le tissu conjonctif spécialisé, squelettogène, peut donner naissance à ces tissus différenciés* (*périchondre*, *périoste*, par exemple). Aussi adoptons-nous sans restriction la seconde explication : c'est-à-dire, celle qui assigne comme origine à ces tissus anormaux (os, cartilage) *une véritable hétérotopie embryonnaire*, *une inclusion intra-mammaire de tissu conjonctif squelettogène*. D'où peut provenir ce tissu conjonctif squelettogène? L'hypothèse la plus probable, d'après l'embryologie de la glande mammaire, est qu'il s'agit ici d'*une inclusion du tissu conjonctif squelettogène de la paroi thoracique qui formera les côtes ou la clavicule* (*ceinture scapulaire*). C'est également l'explication admise par St. Arnold, élève de Ribbert, et par Wilms[1]. On pourra nous objecter que cette explication n'est qu'une hypothèse : c'est absolument vrai; mais nous répondrons que la *métaplasie*, si souvent invoquée, n'est aussi qu'une hypothèse, qui dans le cas particulier a le gros inconvénient de ne pas s'adapter à ce que nous savons aujourd'hui de l'histoire des tumeurs en général.

Ces tumeurs mixtes (*chondro-sarcomes*, *chondro-ostéo-sarcomes*) de la glande *mammaire doivent être pour nous étudiées d'après ce que nous savons des autres tumeurs mixtes*, *celles de la région parotidienne par exemple* : or, personne ne soutient plus aujourd'hui, croyons-nous, l'hypothèse de la métaplasie pour expliquer la présence de cartilage ou d'os dans les tumeurs mixtes de la parotide : ce sont des *branchiomes intra-parotidiens* (Wilms, Cunéo); tout le monde est d'accord sur ce point. Pourquoi en serait-il autrement pour les tumeurs mixtes de la glande mammaire?

Notre seconde tumeur, bien que différente de la première, doit être interprétée, pensons-nous, d'une manière analogue. Rappelons que nous y avons trouvé, au milieu d'une trame sarcomateuse, présentant de nombreux myéloplaxes, *des îlots épidermiques absolument caractéristiques avec desquamation cornée abondante : la tumeur était tout à fait indépendante de la peau*, *et développée en pleine glande mammaire*. C'est là un fait très exceptionnel, bien qu'il existe déjà un certain nombre d'observations comparables.

Porta, en 1857, rapporte l'observation de trois *tumeurs sébacées*, trouvées dans le sein : malheureusement les détails manquent et l'observation n'est pas utilisable. De même Astley Cooper (1836) dit

1. Wilms, *Die Mischgeschwülste*, Berlin, 1902. Heft III, p. 1.

avoir rencontré dans une tumeur kystique du sein des *globes perlés* de la grosseur d'un grain d'orge et paraissant constitués par l'imbrication de feuillets cornés, rappelant l'aspect d'un bulbe d'oignon. Là encore l'examen histologique fait défaut. Virchow, le premier (*Virchow's Archiv*, Bd VIII, 1855, p. 399), signale dans les tumeurs kystiques du sein, dans les cysto-sarcomes en particulier, la présence de *tumeurs perlées*, c'est-à-dire des perles analogues à celles des cholestéatomes : l'épithélium qui tapisse la paroi de ces kystes à contenu perlé est *analogue à l'épiderme*. Müller a vu aussi (*Ueber feinere Bau der Geschwülste*, p. 53, 1838) des kystes revêtus d'épithélium pavimenteux malpighien à l'intérieur des cysto-sarcomes du sein.

Model (*Thèse d'Erlangen*, 1858) décrivit dans sa thèse une tumeur kystique du sein, un cysto-sarcome, dont certains kystes étaient tapissés par *un revêtement analogue à l'épiderme* : il parle d' « *autogene Atherom* », voulant signaler la ressemblance frappante qui existait entre ces kystes et les kystes sébacés (Atherom, en allemand). L'auteur compare ces *kystes sébacés intra-mammaires* aux cholestéatomes. Klob (*Pathologische Anatomie der weiblichen Sexualorgane*, 1864) décrit aussi de petits *cholestéatomes arrondis*, *gros comme des pois*, qu'il a rencontrés quelquefois dans les tumeurs du sein.

Plus récemment, des constatations analogues ont été faites par plusieurs auteurs allemands. Benno Schmidt (*Arch. für Gynäk.*, Bd XXIII, 1884, p. 93) trouva dans un cysto-sarcome du sein plusieurs *petits kystes revêtus d'épiderme avec desquamation cornée abondante*.

Kürsteiner (*Virchow's Archiv.*, Bd CXXXVI, 1894, p. 302) rencontra également dans un sarcome kystique du sein plusieurs kystes à contenu analogue à *celui des kystes sébacés*, dont la paroi était tapissée par un revêtement tout à fait *comparable à l'épiderme*. Häckel (*Arch. f. klin. Chir.*, Bd XLVI, 1894), dans une monographie sur les tumeurs du sein, décrivit deux tumeurs rares, qu'il désigna sous le nom d' « Atherome der Mamma » : c'est-à-dire *kystes sébacés* du sein. Le premier cas était une tumeur kystique, rappelant absolument un kyste sébacé isolé dans le sein. Le second cas, très comparable à ceux que nous avons rapportés plus haut, est un cysto-sarcome dont plusieurs kystes contenaient une substance blanchâtre, lamelleuse, à reflets irisés : la paroi de ces kystes était tapissée par un épithélium pavimenteux stratifié, tout à fait comparable à l'épiderme (filaments d'union entre les cellules, couche à éléidine, couche cornée). Hiebaum (*Prager med. Wochenschrift*,

1895) rapporte aussi une observation de cysto-sarcome du sein contenant plusieurs kystes à contenu sébacé et à paroi tapissée par un épithélium malpighien avec couche cornée; on trouvait dans le tissu conjonctif entourant les kystes de nombreuses cellules géantes, que l'auteur considère avec raison comme des cellules géantes de corps étranger (Fremdkörper-riesenzelle), venant phagocyter les débris cornés. Grohé (*Deutsche Zeitschrift für Chirurgie*, 1900, Bd LV, p. 79), dans un travail documenté sur « les *cysto-sarcomes du sein avec métaplasie épidermique* », signale deux observations personnelles absolument comparables à celles que nous venons de citer : les kystes étaient revêtus d'épithélium pavimenteux stratifié avec filaments d'union, éléidine et couche cornée, c'est-à-dire d'*épiderme* : le contenu de ces kystes était constitué par une desquamation cornée abondante.

Wilms (*Mischgeschwülste*, Heft III, 1902), étudiant les tumeurs mixtes du sein, rapporte une observation de la clinique de Trendelenburg (Leipzig) où il trouva, dans une tumeur mixte kystique du sein, des kystes à paroi épithéliale pavimenteuse *absolument analogue à l'épiderme*, avec couche à éléidine et couche cornée : l'intérêt tout particulier de cette observation de Wilms, c'est qu'il put voir un kyste dont une partie était tapissée d'épithélium cubique bas, analogue à celui que l'on rencontre dans les cysto-sarcomes ordinaires, et l'autre partie, recouverte par un épithélium du type malpighien.

Ribbert, dans son livre (*Geschwulstlehre*, Bonn, 1904, p. 4167), cite également une observation personnelle d'adéno-cysto-sarcome du sein, où il trouva des formations épidermiques avec desquamation cornée remplissant des cavités kystiques : d'excellentes figures montrent les détails de structure de ces cavités et l'auteur insiste sur leur très grande ressemblance avec les *cholestéatomes* de la base du crâne par exemple. Ribbert admet pour expliquer ces formations épidermiques dans le sein une ectopie de tissu ectodermique.

Nous voyons ainsi que la présence de formations épidermiques dans les tumeurs du sein, pour rare qu'elle soit, n'est pas absolument exceptionnelle. Le plus souvent, nous venons de le voir, ces formations épidermiques ont été trouvées à l'intérieur de ces tumeurs du sein appelées *cysto-sarcomes*, expression plus clinique qu'anatomique. Dans notre cas, au contraire, il n'y avait pas de formations kystiques proprement dites, mais simplement un stroma sarcomateux contenant, par endroits, des formations épidermiques disséminées : il est bien certain cependant que notre fait doit être rapproché des précédents, puisque ce qu'il y a de particulier,

d'inattendu, *c'est de rencontrer de l'épiderme complet* (*couche basale, corps de Malpighi avec filaments d'union, couche à éléidine, couche cornée*) *dans une tumeur de la glande mammaire absolument indépendante de la peau.*

Deux explications peuvent être données de la présence de ces formations épidermiques dans une tumeur du sein. Suivant la première interprétation, admise par Grohé (*loc. cit.*), il s'agirait ici encore d'un cas particulier de *métaplasie*; nous avons déjà vu combien il était peu satisfaisant d'invoquer l'*hypothétique métaplasie* pour expliquer la présence d'éléments anormaux au sein d'une tumeur; nous répétons que cette première explication ne s'accorde nullement avec ce que nous savons actuellement de l'histogénèse des tumeurs. Suivant la seconde interprétation, admise par Wilms, la présence de tissu épidermique dans le sein est expliquée par une inclusion embryonnaire de tissu ectodermique au sein de la glande mammaire en évolution. L'embryologie normale nous montre que la première ébauche de la glande mammaire apparaît chez l'embryon humain vers la fin du deuxième mois sous forme d'un épaississement de l'épiderme, formé surtout par la prolifération de l'assise germinative qui pénètre dans le derme cutané : les différentes glandes mammaires, car il y a en réalité non *pas une, mais plusieurs glandes mammaires distinctes* (15 ou 20), se formeront plus tard par bourgeonnement de la partie profonde de cette première masse épidermique. Il n'est pas difficile de comprendre qu'il puisse y avoir inclusion d'un de ces bourgeons épidermiques aberrants dans la région où va se développer la glande mammaire définitive. Plus tard, sous une influence inconnue, la prolifération de cette enclave épidermique intra-glandulaire pourra donner naissance aux formations épidermiques, dont nous venons de rapporter une série d'exemples. Il nous semble que cette hypothèse est, en l'état actuel de la science, de beaucoup la plus vraisemblable.

On pourra nous objecter que le plus souvent les formations épidermiques dont nous parlons ont été rencontrées au sein des tumeurs kystiques de la glande mammaire, d'adéno-fibromes ou de cysto-sarcomes surtout. Mais cela n'ébranle nullement le bien fondé de notre interprétation : il est en effet très vraisemblable que les tumeurs bénignes de la mamelle (adéno-fibromes, cysto-sarcomes), *se développent aux dépens des débris embryonnaires inutilisés au cours de l'édification de la glande mammaire* : ces tumeurs sont très nettement encapsulées au milieu de la glande qu'elles refoulent excentriquement et finissent par atrophier; jamais on n'a montré avec évidence la *continuité entre le tissu glandulaire normal dans l'adéno-fibrome*

ou l'adéno-sarcome vrai, qu'il faut bien distinguer des pseudo-adénomes qui se produisent si fréquemment au cours des mastites chroniques.

La présence de formations épidermiques dans un adéno-sarcome kystique est au contraire un fait très important, qui milite en faveur de l'origine congénitale de ces tumeurs.

Nous voulons encore attirer l'attention sur une remarque que nous a suggérée l'étude de ces formations épidermiques rencontrées dans les tumeurs du sein. Il y a quelques années, Dor, dans un article de la *Revue de Chirurgie* (1902, t. I, p. 68), décrivit un cholestéatome du sein; il considère cette observation comme unique et admet que le cholestéatome est *une tumeur endothéliale cholestéasique.* Nous avons vu plus haut que plusieurs auteurs avaient déjà signalé la présence de formations analogues au cholestéatome dans les tumeurs du sein : de plus, l'interprétation de Dor sur la nature histologique du cholestéatome nous paraît absolument inacceptable. Le *cholestéatome*, qu'il soit simplement une tumeur perlée de petit volume ou un cholestéatome massif, qu'on le rencontre au niveau des méninges ou de l'oreille moyenne, est un *véritable kyste épidermique, contenant à son intérieur une quantité considérable de cellules cornées desquamées et infiltrées de cholestérine, d'où le nom de la tumeur et son aspect si particulier.* La nature épithéliale ectodermique de la tumeur ne fait plus de doute aujourd'hui depuis les travaux de Ribbert, Bostrœm. Les cellules épithéliales peuvent être si aplaties qu'on les a prises longtemps pour des endothéliums : mais à la périphérie de la tumeur on retrouve toujours une couche de trois ou quatre rangs de cellules épithéliales pavimenteuses de type ectodermique, souvent aplaties et déformées : c'est ce revêtement intrakystique épidermique, qui produit la desquamation cornée si abondante du centre de la tumeur, avec infiltration secondaire par des paillettes de cholestérine.

Aussi admettons-nous très volontiers que le cas soi-disant unique de Dor n'est qu'un cas particulier de nos tumeurs mammaires, contenant des débris épidermiques où la production cornée et l'infiltration cholestéasique, particulièrement abondante, ont donné l'aspect du cholestéatome massif, en tous points analogue à celui des méninges de l'homme ou du cheval.

Ribbert rapporte d'ailleurs un cas de cholestéatome du sein absolument typique, où il put retrouver sur la paroi kystique une mince assise d'épiderme déformé et aplati par la pression de la masse cholestéasique centrale (*Geschwulstlehre*, 1904, p. 415).

Nous conclurons de cette étude anatomique que *nos deux tumeurs*

rares de la glande mammaire sont des tumeurs mixtes, au sens de Wilms, c'est-à-dire des tumeurs tératoïdes développées aux dépens du tissu embryonnaire (ectoderme ou mésenchyme), inclus dans la glande mammaire et évoluant ensuite sous une influence inconnue jusqu'à donner soit une tumeur mixte du type conjonctif (première observation : *chondro-sarcome*), *soit une tumeur mixte à la fois épithéliale et conjonctive* (deuxième observation : *sarcome à myéloplaxes contenant des productions épidermiques*).

Au point de vue clinique, nos deux tumeurs ne présentent absolument rien de particulier. Dans le premier cas, tous les signes physiques faisaient porter le diagnostic d'adéno-fibrome; seul l'examen anatomique montra qu'il s'agissait en réalité de chondro-sarcome. De même, dans notre seconde observation, on crut à un adéno-sarcome; mais le diagnostic était très hésitant à cause de la consistance molle de la tumeur et les signes d'inflammation du côté de la peau. Ici encore l'examen histologique peut seul démontrer la *nature exacte de la tumeur*. Dans la grande majorité des cas rapportés plus haut, il en fut de même; et le diagnostic clinique, qui ne peut être, en ces sortes de choses, *qu'un diagnostic de fréquence*, fut toujours celui d'*adéno-fibrome*, ou surtout d'*adéno-sarcome*.

Ces tumeurs mixtes du sein ne se distinguent donc pas cliniquement des *tumeurs encapsulées* banales de la glande mammaire (adéno-fibrome, adéno-sarcome). Elles sont comme ces dernières *bien limitées, nettement encapsulées : longtemps elles peuvent rester petites, puis brusquement prendre un accroissement rapide. Elles refoulent la glande mammaire, l'atrophient, sans l'envahir. Elles n'adhèrent pas aux plans profonds, n'infectent pas les voies lymphatiques. Lorsqu'elles soulèvent la peau, c'est à la façon du sarcome, par usure et non par infiltration directe; comme le carcinome, on les a observées à tous les âges, de vingt à soixante-dix ans.*

Il es très difficile d'en faire le diagnostic avant l'opération; et, même la pièce enlevée, on peut encore croire à une tumeur encapsulée banale du sein : l'examen histologique seul permettra de savoir exactement à quelle variété de tumeur on a affaire. Cependant, la présence dans une tumeur du sein de tissu, rappelant l'aspect du cartilage hyalin ou de l'os compact, devra toujours donner l'éveil; et dans ces cas l'examen histologique devra être particulièrement approfondi. De même, si on aperçoit sur la coupe d'une tumeur mammaire des formations ressemblant aux perles du cholestéatome, on devra penser à l'inclusion dans le néoplasme de débris épidermiques et il faudra examiner la pièce en conséquence.

Le pronostic des tumeurs mixtes est très difficile à établir, vu le

petit nombre d'observations publiées : il semble bien que, dans la grande majorité des cas, le pronostic soit bénin, comme celui des tumeurs encapsulées en général : cependant, on sait que l'adéno-sarcome du sein le plus typique, le plus nettement isolé, peut récidiver ou donner naissance à des métastases, qui se font généralement par la voie sanguine (os, viscères). Dans quelques cas très rares, comme celui rapporté par von Hacker, où il y avait combinaison du carcinome et d'ostéochondrome, la malignité de la tumeur fut considérable; mais le carcinome ici était l'élément important de malignité. De même dans les deux faits cités par H. Cushing (*loc. cit.*), de tumeurs mixtes tératoïdes (ostéome mêlé à du carcinome) de la mamelle observées chez la chienne, il y avait des métastases nombreuses dans les viscères. D'après ce que nous avons vu, il semble bien que chez la femme l'association d'épithélioma glandulaire et d'ostéochondrome soit tout à fait rare; et en somme les tumeurs mixtes que nous avons décrites doivent être rapprochées, aussi bien au point de vue de leurs symptômes que de leur pronostic, des tumeurs conjonctives encapsulées du sein.

Le traitement de ces tumeurs ne présente absolument rien de particulier : l'extirpation du néoplasme s'impose dans tous les cas; lorsque la tumeur encore au début est bien encapsulée, le mieux sera de faire une simple énucléation, comme pour les adénomes ordinaires du sein. Si au contraire la tumeur a atteint d'assez grandes dimensions et ressemble cliniquement à l'adéno-sarcome, il faudra amputer le sein en totalité, mais sans enlever ni les pectoraux ni les ganglions axillaires, au moins dans la majorité des cas.

Conclusions.

Il existe dans la glande mammaire comme dans les glandes salivaires péri-buccales, des tumeurs caractérisées histologiquement par une structure très particulière : on y trouve en effet des tissus qui ne font pas partie de la structure normale de la glande mammaire adulte.

Ce sont soit des ostéo-chondro-myxo-sarcomes purs ou associés à des formations épithéliales (adénome ou bien plus rarement épithéliome atypique); soit des sarcomes, contenant des cavités kystiques tapissées par un épithélium pavimenteux stratifié présentant la structure de l'épiderme (couche de Malpighi avec filaments d'union, couche à éléidine, couche cornée).

On peut appeler ces tumeurs, des tumeurs mixtes, au sens de Wilms, c'est-à-dire des tumeurs tératoïdes, développées très vraisemblablement

aux dépens d'inclusions embryonnaires intraglandulaires (débris ectodermiques ou mésenchymateux suivant le cas).

Très rares, puisqu'il en existe à peine une vingtaine d'observations, ces tumeurs se rapprochent beaucoup cliniquement des tumeurs banales encapsulées du sein (adéno-fibrome, adéno-sarcome kystique). Elles en ont l'évolution, les signes physiques, et la signification pronostique. L'examen histologique approfondi de la tumeur est nécessaire dans tous les cas pour en faire le diagnostic.

Il est très probable que les faits très rares de cholestéatome du sein publiés doivent être rangés parmi ces tumeurs mixtes contenant des formations épidermiques.

FÉLIX ALCAN, EDITEUR

Revue de Médecine et Revue de Chirurgie

La *Revue de médecine* et la *Revue de chirurgie* paraissent tous les mois; chaque livraison de la *Revue de médecine* contient 5 à 6 feuilles grand in-8; chaque livraison de la *Revue de chirurgie* contient de 8 à 9 feuilles grand in-8.

S'ADRESSER POUR LA RÉDACTION :

Revue de médecine : à M. le Dr **Landouzy**, 4, rue Chauveau-Lagarde, Paris (8e), ou à M. le Dr **Lépine**, 30, place Bellecour, Lyon.

Revue de chirurgie : à M. le Dr **F. Terrier**, 11, rue de Solférino, Paris (7e).

POUR L'ADMINISTRATION :

A M. **Félix Alcan**, libraire-éditeur, 108, boulevard Saint-Germain, Paris (6e).

PRIX D'ABONNEMENT :

Pour la Revue de Médecine		Pour la Revue de Chirurgie	
Un an, Paris	20 fr.	Un an, Paris	30 fr.
— Départements et étranger	23 fr.	— Départements et étranger	33 fr.
La livraison, 2 fr.		La livraison, 3 fr.	

Les deux Revues réunies, un an, Paris, 45 fr.; départements et étranger, 50 fr.

Les douze années de la *Revue mensuelle de médecine et de chirurgie* (1877, 1878, 1879 et 1880) se vendent chacune séparément 20 fr.; la livraison, 2 fr.

Les vingt-trois premières années (1881 à 1905) de la *Revue de médecine* se vendent au même prix. Les dix-huit premières années (1881 à 1898) de la *Revue de chirurgie*, 20 fr. Les autres années, 30 fr.

FÉLIX ALCAN, ÉDITEUR

VIENNENT DE PARAITRE :

BIBLIOTHÈQUE DE PHILOSOPHIE CONTEMPORAINE

Art et psychologie individuelle, par **L. ARRÉAT**. 1 vol. in-16..... 2 fr. 50

Nature et Société. Essai d'une application du point de vue finaliste aux phénomènes sociaux, par le Dr **S. JANKÉLÉVITCH**. 1 vol. in-16..... 2 fr. 50

Spinoza, par **L. BRUNSCHWICG**, docteur ès lettres, professeur au lycée Henri IV. *Deuxième édition, revue.* 1 vol. in-8..... 3 fr. 75

Les éléments du caractère et leurs lois de combinaison, par **P. MALAPERT**, docteur ès lettres, prof. au lycée Louis-le-Grand. *Deuxième édition.* 1 vol. in-8. 5 fr.

Les éléments de l'esthétique musicale, par **H. RIEMANN**, professeur à l'Université de Leipzig. Traduit de l'allemand par G. HUMBERT. In-8. 5 fr.

Essai d'une psychologie de l'Angleterre contemporaine. Les crises belliqueuses, par **J. BARDOUX**, 1 vol. in-8..... 7 fr. 50

La psychologie des individus et des sociétés selon Taine, historien des littératures, par **P. LACOMBE**. In-8..... 7 fr. 50

Les notions d'essence et d'existence chez Spinoza, par **A. RIVAUD**, maître de conférences à l'Université de Rennes, 1 vol. in-8..... 3 fr. 75

Le problème du devenir et la notion de la matière dans la philosophie grecque, par *le même*, 1 vol. in-8. 10 fr.

L'imitation de Jésus-Christ. Traduction nouvelle et introduction, par **Joseph FABRE**. 1 vol. in-8..... 7 fr.

L'expérience religieuse, par **W. JAMES**. Traduit par FRANK ABAUZIT. Préf. de M. *E. Boutroux*. 1 vol. in-8..... 10 fr.

Coulommiers. — Imp. Paul Brodard

FÉLIX ALCAN, ÉDITEUR

LISTE GÉNÉRALE PAR ORDRE D'APPARITION DES 100 VOLUMES

DE LA

BIBLIOTHÈQUE SCIENTIFIQUE INTERNATIONALE

1. Tyndall. Les Glaciers et les Transformations de l'eau, *illustré*. 7e éd.
2. Bagehot. Lois scientifiques du développement des nations. 6e éd.
3. Marey. La Machine animale, *illustré*. 6e éd.
4. Bain. L'Esprit et le Corps. 6e éd.
5. Pettigrew. La Locomotion chez les animaux, *illustré*. 2e éd.
6. Herbert Spencer. Introduction à la science sociale. 13e éd.
7. Schmidt. Descendance et Darwinisme, *ill.* 8e éd.
8. Maudsley. Le Crime et la Folie. 7e éd.
9. Van Beneden. Les Commensaux et les Parasites du règne animal, *illustré*. 4e éd.
10. Balfour Stewart. La Conservation de l'énergie, *illustré*. 6e éd.
11. Draper. Les Conflits de la science et de la religion. 11e éd.
12. Léon Dumont. Théorie scientifique de la sensibilité. 4e éd.
13. Schutzenberger. Les Fermentations, *illustré*. 6e éd. refondue.
14. Whitney. La vie du langage. 4e éd.
15. Cooke et Berkeley. Les Champignons, *ill.* 4e éd.
16. Bernstein. Les Sens, *illustré*. 5e éd.
17. Berthelot. La Synthèse chimique. 9e éd.
18. Niewenglowski. La Photographie et la Photochimie, *illustré*.
19. Luys. Le Cerveau et ses Fonctions, *illustré*. 7e éd.
20. Stanley Jevons. La Monnaie et le Mécanisme de l'échange. 5e éd.
21. Fuchs. Volcans et Tremblements de terre, *illustré*. 6e éd.
22. Brialmont (le général). La Défense des États et les Camps retranchés. (*Épuisé*.)
23. De Quatrefages. L'Espèce humaine. 13e éd.
24. P. Blaserna et Helmholtz. Le Son et la Musique, *illustré*. 5e éd.
25. Rosenthal. Les Nerfs et les Muscles. (*Epuisé*.)
26. Brucke et Helmholtz. Principes scientifiques des Beaux-Arts, *illustré*. 4e éd.
27. Wurtz. La Théorie atomique. 8e éd.
28-29. Secchi (le Père). Les Etoiles, 2 vol. *illust*. 3e éd.
30. Joly. L'Homme avant les métaux. (*Epuisé*.)
31. A. Bain. La Science de l'éducation. 10e éd.
32-33. Thurston. Histoire de la machine à vapeur, 2 vol. *illustrés*. 3e éd.
34. Hartmann. Les Peuples de l'Afrique. (*Epuisé*.)
35. Herbert Spencer. Les Bases de la morale évolutionniste. 6e éd.
36. Huxley. L'Ecrevisse (Introduction à la zoologie), *illustré*. 2e éd.
37. De Roberty. La Sociologie. 3e éd.
38. Rood. Théorie scientifique des couleurs, *ill.* 2e éd.
39. De Saporta et Marion. L'Evolution du règne végétal (les Cryptogames), *illustré*.
40-41. Charlton Bastian. Le Cerveau et la Pensée chez l'homme et les animaux, 2 vol. *illustrés*. 2e éd.
42. James Sully. Les Illusions des sens et de l'esprit, *illustré*. 3e éd.
43. Young. Le Soleil. (*Épuisé*.)
44. De Candolle. Origine des plantes cultivées. 4e éd.
45-46. Lubbock. Fourmis, Abeilles et Guêpes. (*Ep*.)
47. Perrier. La Philosophie zoologique avant Darwin. 3e éd.
48. Stallo. Matière et Physique moderne. 3e éd.
49. Mantegazza. La Physionomie et l'Expression des sentiments, *illustré*. 3e éd.
50. De Meyer. Les Organes de la parole et leur emploi pour la formation des sons du langage, *ill.*
51. De Lanessan. La Morale des [illegible]
52-53. Ed. Sayrac et Gustave [illegible] L'Évolution [illegible] Physiologiques, [illegible]
54. [illegible] Les Mécaniques de l'homme et [illegible] Mécaniques, *illustré*, [illegible]
55. Hartmann. Les Sciences [illegible] scientifiques [illegible]
56. Schmidt. Les [illegible] avec leurs [illegible]
57. Binet et Féré. Le Magnétisme animal [illegible]
58-59. Romanes. L'Intelligence des animaux, [illegible] *illustré*, 2e éd.
60. Tissandier. Propulsion des ballons [illegible] 2e éd.
61. Dreyfus. L'Évolution des mondes [illegible]
62. Hauchecorne. Les Horloges [illegible] des [illegible] *illustrées*.
63-64. Cubertis. L'Homme [illegible] *illustrés*. 4e éd.
65. Richet. La Chaleur animale [illegible]
66. Paulhan. La Physiologie [illegible]
67. Beaunis. Les Sensations [illegible]
68. Cartailhac. La France préhistorique [illegible]
69. Stepanoff. La Télégraphie [illegible]
70. Lombroso. Les Applications [illegible] *illustrées*.
71. Strasser. Le Système [illegible]
72. Arloing. Les Virus [illegible]
73. Topinard. L'Homme dans la nature [illegible]
74. Binet (Alf.). Les Altérations [illegible] 2e éd.
75. De Quatrefages. Darwin et nos compatriotes français. 2e éd.
76. André Lefèvre. Les Races [illegible]
77-78. De Quatrefages. Les [illegible]
79. Brunachi. La Chasse [illegible]
80. Angot. Les Aurores polaires, [illegible]
81. Jaccard. Le Pétrole, l'asphalte [illegible]
82. Stanislas Meunier. Les Méthodes de la [illegible]
83. Le Dantec. Théorie nouvelle de la [illegible]
84. De Lanessan. Principes de colonisation.
85. Demoor, Massart et Vandervelde. L'Association régressive [illegible]
86. De Mortillet. Formation de la nation française, *illustré*. 2e éd.
87. G. Roché. La [illegible]
88. Costantin. Les végétaux [illegible] ques (adaptation, [illegible]
89. Le Dantec. L'Évolution [illegible]
90. E. Guignet et E. [illegible] Les [illegible] cienne et moderne, *illustré*.
91. E. Gellé. L'audition et ses [illegible]
92. Stan. Meunier. La Géologie [illegible]
93. Costantin. Les végétaux [illegible]
94. Grosse. Les débuts de l'art [illegible]
95. Grasset. Les maladies de l'équilibre, *illustré*.
96. Demeny. Les bases scientifiques de l'éducation physique, *illustré*. 2e éd.
97. Malméjac. L'eau dans l'alimentation.
98. Stanislas Meunier. La géologie expérimentale.
99. Demeny. Mécanisme et éducation des mouvements, *illustré*.
100. Bourdeau. Le Danger [illegible]
101. Mosso. La [illegible] développement intellectuel.
102. Le Dantec. Les [illegible]
103. Norman Lockyer. L'Évolution [illegible]
104. Colajanni. Latins et Anglo-Saxons [illegible]
105. Javal. Physiologie de la lecture et de l'écriture, *illustré*.

Prix de chaque volume, cartonné à l'anglaise **6** fr., hors [illegible] vendus **9** fr.

ENVOI FRANCO CONTRE MANDAT-POSTE OU VALEUR SUR PARIS